PRUEBA TEÓRICO-PRÁCTICA PARA EL RECONOCIMIENTO DE EFECTOS PROFESIONALES A TITULOS EXTRACOMUNITARIOS DE ESPECIALISTAS EN CIENCIAS DE LA SALUD.
R.D 459/2010, de 16 de abril

CASOS PRÁCTICOS

OTORRINOLARINGOLOGÍA

ADVERTENCIA IMPORTANTE

ANTES DE COMENZAR SU EXAMEN, LEA ATENTAMENTE LAS SIGUIENTES

INSTRUCCIONES

1. **MUY IMPORTANTE**: Compruebe que este cuaderno de examen lleva todas sus páginas y no tiene defectos de impresión. Si detecta alguna anomalía, pida otro cuaderno de examen a la Mesa.

2. Recuerde que el tiempo de realización de este ejercicio es de **75 minutos improrrogables. <u>No se concederá tiempo adicional para pasar a limpio las respuestas.</u>**

3. Está **prohibido** el uso de **calculadoras,** de **teléfonos móviles** o de cualquier otro dispositivo con capacidad de almacenamiento de información o posibilidad de comunicación mediante voz o datos.

CASO PRÁCTICO 1

Hombre de 58 años, fumador desde los 18 años (30 cigarrillos/día) y consumo elevado de alcohol (8-10 copas de licor diarias). Refiere dolor persistente en la garganta y en la zona posterior de la boca desde hace aproximadamente tres meses. Además, menciona que su voz se ha vuelto más ronca, especialmente al final del día. En las últimas dos semanas, ha tenido dificultad para tragar alimentos sólidos y líquidos, con sensación de obstrucción. Presenta pérdida de peso no intencionada de 4 kg en el último mes. No refiere antecedentes familiares de cáncer, aunque sí menciona que ha tenido infecciones recurrentes de garganta.

Exploración física:

Cabeza y cuello: Se observa una úlcera irregular en la amígdala derecha, de aproximadamente 3 cm de diámetro, con bordes indeterminados, sanguinolenta al tacto. En la palpación del cuello, se encuentran adenopatías móviles, duras y no dolorosas en el triángulo cervical lateral derecho, de aproximadamente 2.5 cm.
Laringe: Se observa disfonía moderada, voz ronca y fatigada. La faringe muestra eritema en el área orofaríngea posterior. La úlcera en la amígdala derecha se extiende hacia la base de la lengua.
Ganglios linfáticos: Adenopatías palpables en el cuello derecho, firmes y móviles. No se evidencian adenopatías supraclaviculares.
Nervios craneales: No se evidencian alteraciones.

PREGUNTAS:

1. **¿Cuáles serían las pruebas complementarias clave para confirmar el diagnóstico en este paciente y cómo ayudarían a establecer el estadio y la extensión del tumor?**

2. **En este caso, ¿cuál sería el tratamiento más adecuado, considerando la localización, el estadio y las características clínicas del tumor?**

3. **Considerando que la cirugía es una opción en este paciente, ¿cuáles son los aspectos técnicos que deben tenerse en cuenta durante la intervención quirúrgica para optimizar los resultados y minimizar complicaciones?**

4. **Después del tratamiento quirúrgico y adyuvante, ¿qué estrategias de rehabilitación serían relevantes para este paciente en cuanto a la voz y la deglución, y qué secuelas podrían surgir?**

CASO PRÁCTICO 2

Mujer de 32 años, sin antecedentes médicos relevantes, que acude a la consulta por presentar una cefalea frontal de 5 días de evolución, asociada a secreción nasal purulenta y obstrucción nasal bilateral. Además, refiere dolor intenso en la región maxilar derecha, que empeora al inclinarse hacia adelante. La paciente menciona que ha tenido episodios recurrentes de resfriados en los últimos meses, pero nunca había experimentado una sintomatología tan intensa. No tiene fiebre ni otros síntomas sistémicos, y niega antecedentes de alergias, enfermedades crónicas o cirugía nasal previa.
Exploración física:

- Inspección nasal: Se observa obstrucción nasal bilateral. En la inspección de las cavidades nasales, no se observan lesiones visibles ni pólipos.
- Palpación: Dolor a la palpación de los senos maxilares y frontal, especialmente en la región derecha. No hay sensibilidad dolorosa en los senos etmoidales ni esfenoidales.
- Exploración de la nasofaringe: Se observa secreción purulenta en la rinofaringe posterior, especialmente del lado derecho.
- Examen general: No se observan signos de fiebre. La exploración de cabeza y cuello es normal en cuanto a ganglios linfáticos y estructuras cervicales.

PREGUNTAS:

1. **¿Cuál es el diagnóstico más probable en este caso y qué pruebas complementarias podrían confirmar este diagnóstico?**

2. **¿Cuál sería el tratamiento inicial recomendado para una sinusitis aguda de esta naturaleza y cómo se ajustaría según los posibles factores de riesgo o complicaciones?**

3. **¿Qué complicaciones podrían presentarse en una sinusitis aguda no tratada o mal tratada, y cómo se manejarían?**

4. **Si la paciente desarrollara complicaciones de sinusitis aguda o la infección persistiera, ¿qué técnicas quirúrgicas estarían indicadas para manejar estas complicaciones?**

CASO PRÁCTICO 3

Acude a consulta una paciente de 37 años, sin antecedentes médicos ni quirúrgicos de interés. Refiere una sensación de taponamiento en el oído derecho de inicio súbito de tres días de evolución, acompañada de acúfeno intenso y pérdida auditiva. Niega vértigo, otalgia u otorrea. No presenta parálisis facial y la exploración otoneurológica es normal. No refiere antecedentes de traumatismo, esfuerzos físicos ni cuadros infecciosos recientes. A continuación, se presentan la otoscopia de ambos oídos, audiometría tonal liminar y logoaudiometría realizada en el servicio de urgencias:

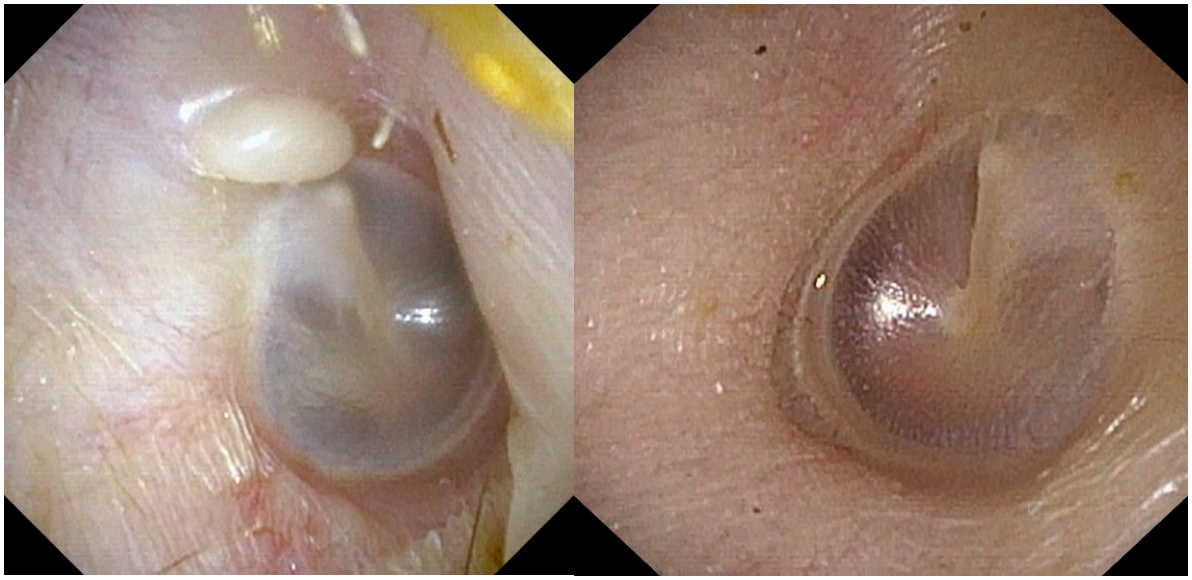

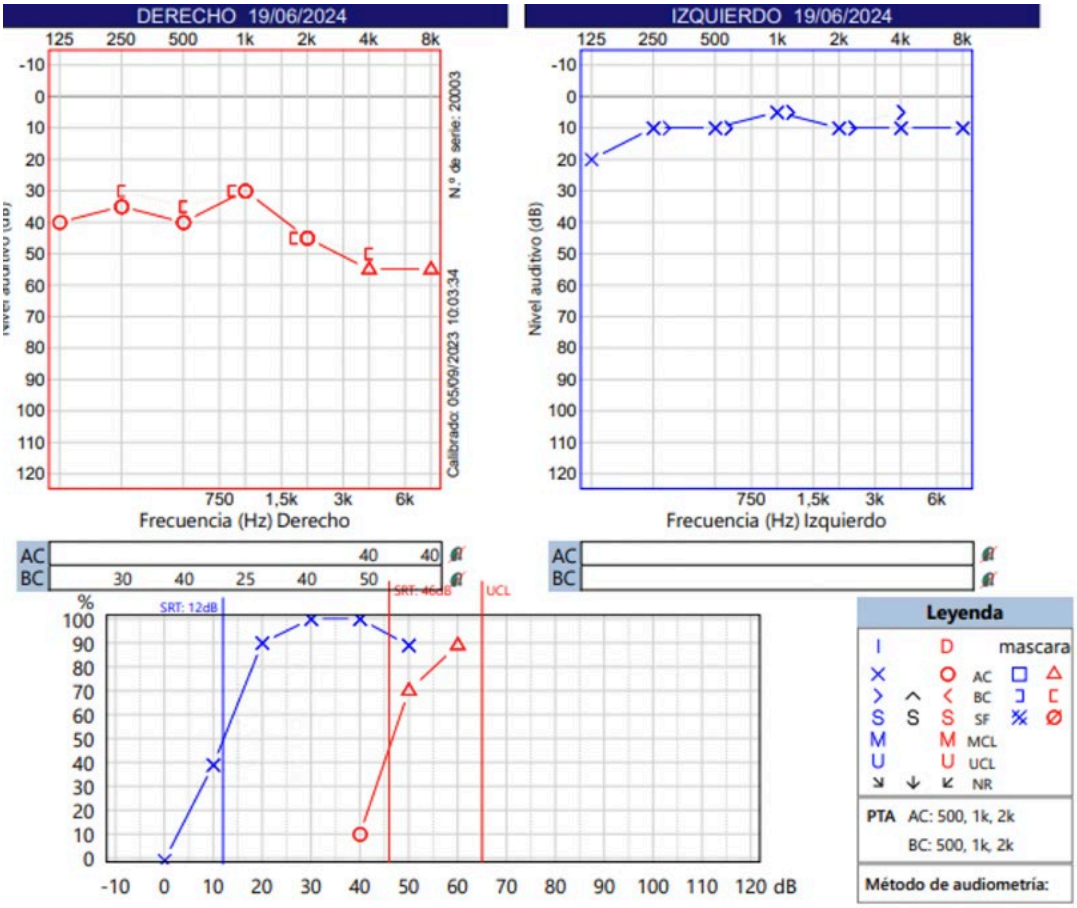

PREGUNTAS:

1. Nombre, con las pruebas que tiene disponibles hasta ahora, el diagnóstico más probable, las opciones de tratamiento posibles para esta entidad, la opción de tratamiento que elegiría en este caso y porqué.

2. Nombre los estudios complementarios que debe solicitar en este caso.

3. Describa la prueba de imagen que se muestra a continuación. Describa el tipo de imagen, secuencia, corte y hallazgos. Nombre el diagnóstico más probable.

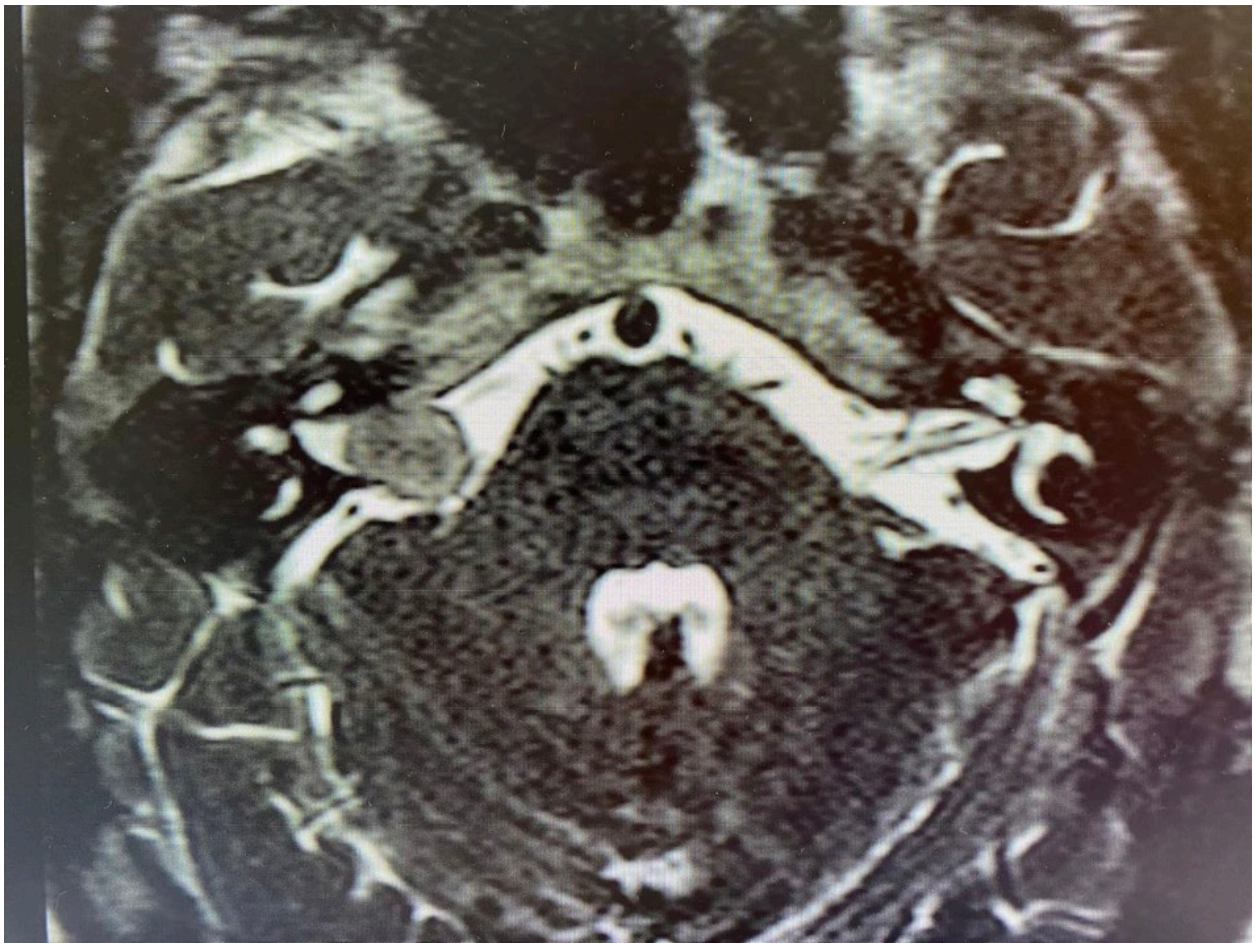

4. Describa las opciones de manejo para esta entidad y pros y contras de cada una de ellas.

5. Explique la opción de manejo inicial que elegiría en este caso y porqué.