MINISTERIO
DE SANIDAD

SECRETARÍA DE ESTADO DE
DE SANIDAD

DIRECCIÓN GENERAL
DE ORDENACIÓN PROFESIONAL

SUBDIRECCIÓN GENERAL
DE FORMACIÓN Y ORDENACIÓN
PROFESIONAL

PRUEBA TEÓRICO-PRÁCTICA PARA EL RECONOCIMIENTO DE EFECTOS PROFESIONALES A TITULOS EXTRACOMUNITARIOS DE ESPECIALISTAS EN CIENCIAS DE LA SALUD.
R.D 459/2010, de 16 de abril

CASOS PRÁCTICOS

NEUROCIRUGÍA

ADVERTENCIA IMPORTANTE

ANTES DE COMENZAR SU EXAMEN, LEA ATENTAMENTE LAS SIGUIENTES

INSTRUCCIONES

1. **MUY IMPORTANTE**: Compruebe que este cuaderno de examen lleva todas sus páginas y no tiene defectos de impresión. Si detecta alguna anomalía, pida otro cuaderno de examen a la Mesa.

2. Recuerde que el tiempo de realización de este ejercicio es de **75 minutos improrrogables. No se concederá tiempo adicional para pasar a limpio las respuestas.**

3. Está **prohibido** el uso de **calculadoras,** de **teléfonos móviles** o de cualquier otro dispositivo con capacidad de almacenamiento de información o posibilidad de comunicación mediante voz o datos.

CASO PRÁCTICO 1

Mujer de 52 años, sin antecedentes relevantes, que acude por cefalea progresiva, inestabilidad en la marcha y diplopía horizontal de dos semanas de evolución. Refiere además parestesias hemifaciales derechas.

La exploración neurológica revela parálisis del VI par derecho, hipoestesia en V2-V3 y dismetría ipsilateral.

La resonancia magnética se muestra aquí:

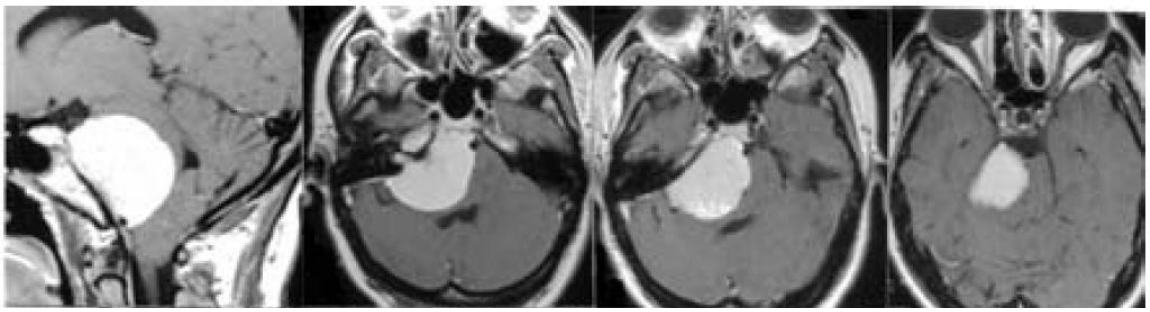

Preguntas:

1. **¿Qué características clínicas y radiológicas permiten diferenciar las lesiones de esta localización? Enumere al menos tres diagnósticos diferenciales.**
2. **Explique las ventajas y desventajas de una resección total frente a una resección subtotal seguida de radiocirugía en estos tumores, según la evidencia actual.**
3. **Mencione al menos tres abordajes quirúrgicos posibles para esta localización y justifique en qué casos estaría indicado cada uno.**
4. **¿Qué papel juegan la edad, el estado funcional basal y la relación del tumor con estructuras neurovasculares en la decisión terapéutica?**
5. **Redacte cómo explicaría a la paciente y a su familia la estrategia quirúrgica propuesta, incluyendo los riesgos más relevantes y el pronóstico esperado.**

CASO PRÁCTICO 2

Paciente varón de 27 años que consulta por crisis epilépticas focales motoras derechas de reciente aparición. La RM cerebral muestra una malformación arteriovenosa de 3.5 cm en el giro precentral izquierdo. La angio-RM confirma una MAV con nidus compacto, afluente de ramas de la arteria cerebral media, con drenaje superficial hacia la vena cortical frontal superior. No hay antecedentes de hemorragia.

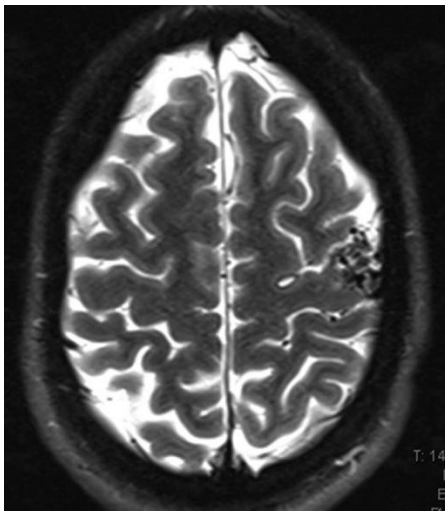

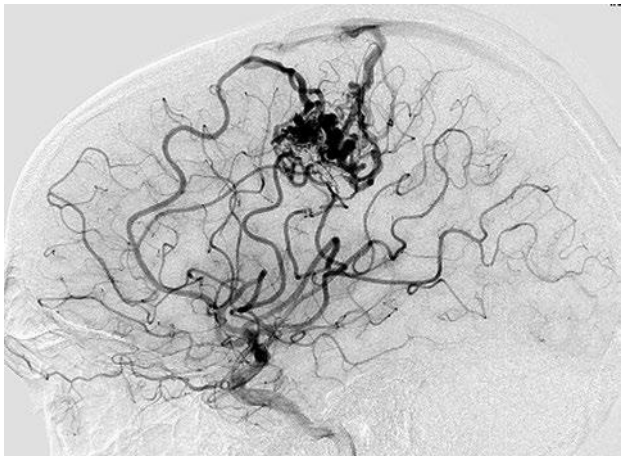

El paciente está neurológicamente intacto y presenta buen control de las crisis con levetiracetam. Se plantea estrategia terapéutica.

Preguntas:

1. **Explique cómo se calcula el grado de Spetzler-Martin en este paciente y cómo condiciona las opciones terapéuticas.**
2. **Enumere las opciones terapéuticas posibles. ¿Qué argumentos existen a favor o en contra de la cirugía en MAVs de este tipo?**
3. **Describa los factores que deben valorarse para elegir entre los diferentes tipos de tratamiento.**
4. **¿Qué papel tiene la monitorización neurofisiológica intraoperatoria en la resección de MAVs en áreas elocuentes? ¿Qué límites impone la resección segura?**
5. **Redacte cómo explicaría al paciente las distintas opciones, riesgos y beneficios, y qué le recomendaría según la evidencia actual.**

CASO PRACTICO 3

Varón de 66 años que acude a su consulta derivado del servicio de Oftalmología por pérdida progresiva de visión, refiriendo dificultad para percibir estímulos en los campos visuales laterales. No presenta cefalea, náuseas ni otros síntomas neurológicos acompañantes.

En la exploración se objetiva una hemianopsia heterónima, con mayor afectación del campo nasal del ojo derecho. Ante la sospecha de una lesión de la vía óptica anterior, se solicita estudio de imagen con TC craneal y, posteriormente, resonancia magnética, que se adjuntan.

El paciente es valorado en consulta de Endocrinología para estudio funcional hipofisario. No refiere antecedentes personales de endocrinopatía conocida ni síntomas sugerentes de hipopituitarismo, aunque sí cierto grado de astenia generalizada en los últimos meses.

En la analítica se evidencia hemoglobina normal, glucemia ligeramente elevada y filtrado glomerular discretamente disminuido. Dentro del perfil hormonal destacan niveles bajos de testosterona total, T4 libre en el límite bajo con TSH normal, y cifras de prolactina, ACTH y cortisol basal dentro de rangos conservados.

IMÁGENES

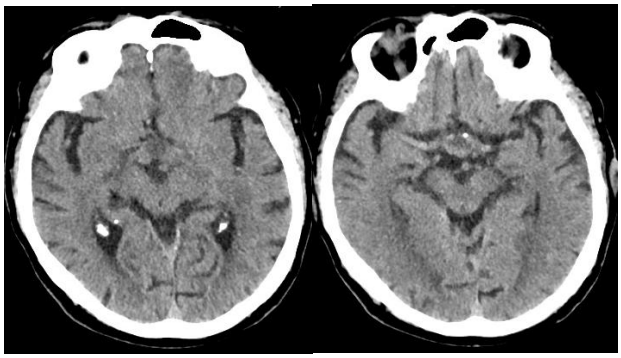

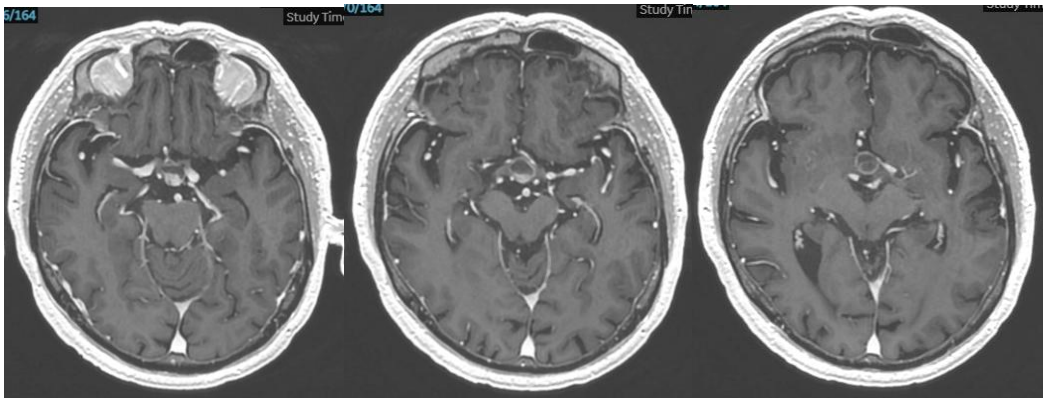

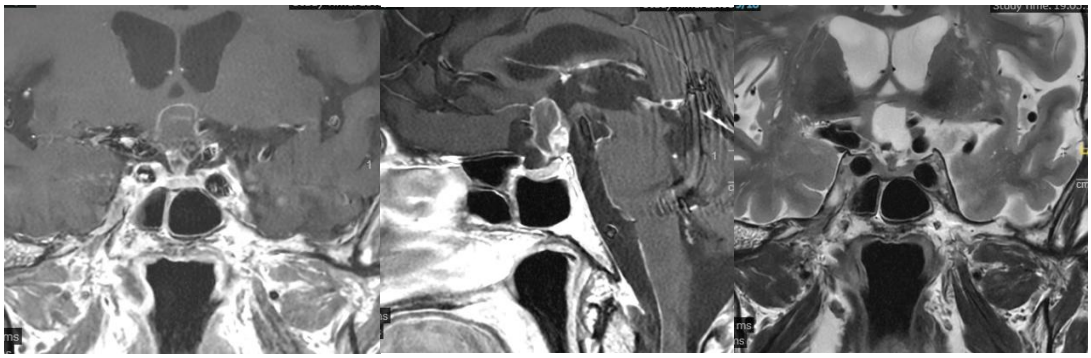

En relación con este paciente:

1. **Describa la lesión, establezca el diagnóstico más probable y enumere los principales diagnósticos diferenciales. ¿Qué hallazgos clínicos y de imagen ayudan a diferenciarlos?**

2. **Explique las opciones terapéuticas disponibles, incluyendo tratamiento quirúrgico y no quirúrgico. ¿En qué casos estaría indicado optar por una resección subtotal seguida de radioterapia?**

3. **Compare el abordaje endoscópico endonasal versus los abordajes clásicos para el tratamiento de esta lesión. ¿Qué factores clínico-anatómicos condicionan la elección?**

4. **Describa cómo se evalúa la relación de la lesión con el hipotálamo y el polígono de Willis en la planificación preoperatoria. ¿Cómo influye esto en la decisión quirúrgica?**

5. **Redacte cómo explicaría al paciente y a su familia el diagnóstico, los riesgos del tratamiento y el plan de seguimiento a largo plazo.**