MINISTERIO
DE SANIDAD

SECRETARÍA DE ESTADO DE
DE SANIDAD

DIRECCIÓN GENERAL
DE ORDENACIÓN PROFESIONAL

SUBDIRECCIÓN GENERAL
DE FORMACIÓN Y ORDENACIÓN
PROFESIONAL

PRUEBA TEÓRICO-PRÁCTICA PARA EL RECONOCIMIENTO DE EFECTOS PROFESIONALES A TITULOS EXTRACOMUNITARIOS DE ESPECIALISTAS EN CIENCIAS DE LA SALUD.
R.D 459/2010, de 16 de abril

CASOS PRÁCTICOS

ENFERMERÍA OBSTÉTRICO-GINECOLÓGICA (MATRONAS)

ADVERTENCIA IMPORTANTE

ANTES DE COMENZAR SU EXAMEN, LEA ATENTAMENTE LAS SIGUIENTES

INSTRUCCIONES

1. **MUY IMPORTANTE**: Compruebe que este cuaderno de examen lleva todas sus páginas y no tiene defectos de impresión. Si detecta alguna anomalía, pida otro cuaderno de examen a la Mesa.

2. Recuerde que el tiempo de realización de este ejercicio es de **75 minutos improrrogables. <u>No se concederá tiempo adicional para pasar a limpio las respuestas.</u>**

3. Está **prohibido** el uso de **calculadoras,** de **teléfonos móviles** o de cualquier otro dispositivo con capacidad de almacenamiento de información o posibilidad de comunicación mediante voz o datos.

CASO PRÁCTICO 1

Gestante de 39+4 semanas de edad gestacional, con fórmula obstétrica G3 A0 P0 C2, que ingresa de forma programada para realizar cesárea electiva por dos cesáreas anteriores. De la historia clínica, destaca lo siguiente:

- Antecedentes familiares: Sin interés.
- Antecedentes personales: Sin interés.
- Antecedentes obstétricos: Menarquia a los 12 años. Fórmula menstrual 3-4/29. Dos cesáreas anteriores (la primera por presentación podálica y la segunda por inducción fallida).
- Gestación actual: Curso normal. Ecografías acordes a la edad gestacional y Doppler normal. Registro cardiotocográfico en la semana 38 de edad gestacional (IMAGEN 1).
- Posición fetal: Occípito iliaca izquierda anterior.
- Exploración abdominal: Altura uterina acorde a la edad gestacional.
- Tacto vaginal: Longitudinal, cefálica, sobre estrecho superior. Cérvix posterior, blando, borrado un 20%, permeable a 1 cm. Bolsa íntegra.

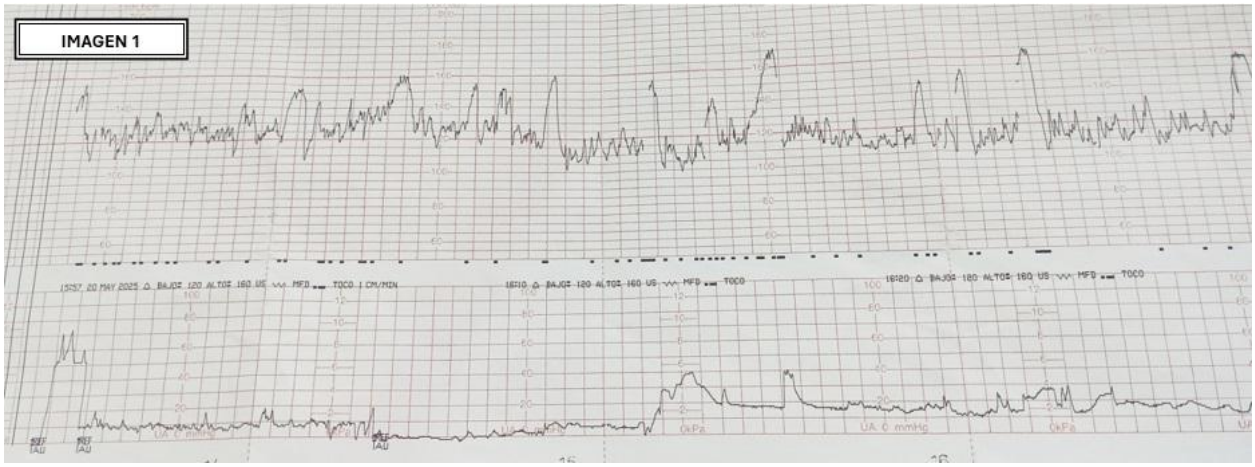

Al ingreso, constantes en rango. Se canaliza vía venosa periférica y se realiza registro cardiotocográfico (IMAGEN 2).

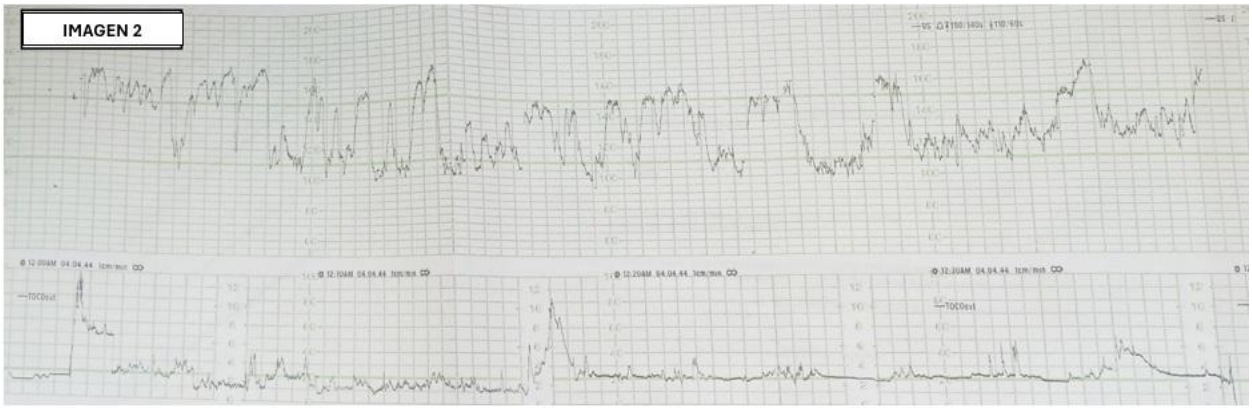

Una vez valorada la información facilitada, conteste a las siguientes **preguntas:**

1. **Interpreta los parámetros del registro cardiotocográfico realizado en la semana 38 de edad gestacional (IMAGEN 1) y categoriza el patrón de acuerdo con lo establecido por la Sociedad Española de Ginecología y Obstetricia (SEGO) en el protocolo de bienestar fetal anteparto.**

2. **Interpreta los parámetros del registro cardiotocográfico realizado al ingreso de la gestante (IMAGEN 2) y categoriza el patrón de acuerdo con lo establecido por la SEGO en la guía práctica y signos de alarma en la asistencia al parto.**

3. **Haz una breve interpretación del registro cardiotocográfico realizado al ingreso (IMAGEN 2), desde el punto de vista fisiopatológico.**

CASO PRÁCTICO 2

Puérpera ingresada en la planta de Maternidad que se encuentra en el segundo día de postparto. Se trata de una primípara de 40+2 semanas de edad gestacional a la que se aplicó una ventosa para alivio de expulsivo. En la historia clínica de la puérpera no constan alergias medicamentosas ni antecedentes personales o familiares de interés. Del curso del embarazo destaca un hipotiroidismo gestacional bien controlado con Levotiroxina. El neonato pesó al nacer 3450 gr, apgar 9/10, se realizó canguro inmediato y se inició lactancia materna en la primera media hora de vida.
Actualmente, el peso del neonato es de 3150 gr. Durante la anamnesis nos informa de que ha realizado 6 tomas en 24 horas, ya que el neonato ha dormido 9 horas durante el periodo nocturno. La duración de las tomas ha sido de 5 a 7 minutos porque se quedaba dormido.
A la exploración las mamas son productivas y de consistencia blanda. Presenta una grieta en el pezón derecho y manifiesta dolor intenso al agarre de ese pecho, por lo que todas las tomas las ha realizado en el pecho izquierdo.
En la historia neonatal figuran dos micciones de color amarillo intenso y no consta ninguna deposición.

Contesta a las siguientes **preguntas** en relación con la valoración de este caso:

1. **Indica 5 de los criterios de valoración del recién nacido para el buen inicio e instauración de la lactancia materna que recomienda el Ministerio de Sanidad en la Guía de Práctica Clínica sobre lactancia materna de 2017.**

2. **Indica 3 de las condiciones médicas del recién nacido sano que pueden requerir suplementos temporalmente (leche materna extraída o de fórmula)**

3. **Al realizar la valoración de la toma corroboras que el neonato está adormilado, percibes un poco de ruido o signos de transferencia de leche tras la estimulación, pezones evertidos tras la estimulación con una grieta en el derecho, dolor intenso al inicio de la toma en el pecho derecho y requiere mínima ayuda para colocar al neonato. ¿Qué puntuación obtendría en la escala LATCH?**

CASO PRÁCTICO 3

Marta, mujer de 28 años, secundípara (G2P1), acude a urgencias obstétricas por trabajo de parto a las 39 semanas y 3 días de gestación. Su embarazo ha transcurrido sin complicaciones; no presenta antecedentes personales relevantes. Durante el embarazo, realizó un seguimiento prenatal adecuado con controles regulares y todas las ecografías y analíticas dentro de la normalidad. La última ecografía, realizada a las 37 semanas, mostró presentación cefálica, placenta en situación normal y crecimiento fetal adecuado. En urgencias, refiere inicio espontáneo del trabajo de parto con contracciones regulares cada 4-5 minutos desde hace dos horas. A su llegada, la exploración obstétrica muestra una dilatación cervical de 4 centímetros, borramiento del 80%, presentación cefálica en plano sobreestrecho y situación longitudinal. El patrón del registro cardiotocográfico es normal (variabilidad normal y frecuencia cardiaca fetal de 140 latidos por minuto). No hay signos de infección ni sangrado activo.
Tras dos horas de evolución, con contracciones regulares, pero progresión lenta del parto, se decide, en consenso con la mujer, realizar rotura artificial de membranas (RAM) para favorecer la dilatación. Inmediatamente después de la RAM, el registro cardiotocográfico evidencia una caída brusca y persistente en la frecuencia cardiaca fetal a 90 latidos por minuto. Se realiza un tacto vaginal urgente donde se palpa una estructura blanda y pulsátil en el canal vaginal, confirmando el diagnóstico de prolapso de cordón umbilical.

Preguntas:

1. **¿Qué es el prolapso de cordón umbilical y cuáles son sus tres tipos?**
2. **Nombra seis factores de riesgo para esta patología.**
3. **¿Cómo se diagnostica clínicamente el prolapso de cordón umbilical y qué maniobras iniciales deben realizarse inmediatamente?**
4. **¿Por qué es una emergencia obstétrica el prolapso de cordón umbilical? ¿Cuál es el tratamiento definitivo del prolapso de cordón y qué importancia tiene el tiempo en este contexto?**