MINISTERIO
DE SANIDAD

SECRETARÍA DE ESTADO DE
DE SANIDAD

DIRECCIÓN GENERAL
DE ORDENACIÓN PROFESIONAL

SUBDIRECCIÓN GENERAL
DE FORMACIÓN Y ORDENACIÓN
PROFESIONAL

PRUEBA TEÓRICO-PRÁCTICA PARA EL RECONOCIMIENTO DE EFECTOS PROFESIONALES A TITULOS EXTRACOMUNITARIOS DE ESPECIALISTAS EN CIENCIAS DE LA SALUD.

R.D 459/2010, de 16 de abril

CASOS PRÁCTICOS

DERMATOLOGÍA MÉDICO QUIRÚRGICA Y VENEREOLOGÍA

ADVERTENCIA IMPORTANTE

ANTES DE COMENZAR SU EXAMEN, LEA ATENTAMENTE LAS SIGUIENTES

INSTRUCCIONES

1. **MUY IMPORTANTE**: Compruebe que este cuaderno de examen lleva todas sus páginas y no tiene defectos de impresión. Si detecta alguna anomalía, pida otro cuaderno de examen a la Mesa.

2. Recuerde que el tiempo de realización de este ejercicio es de **75 minutos improrrogables. <u>No se concederá tiempo adicional para pasar a limpio las respuestas.</u>**

3. Está **prohibido** el uso de **calculadoras,** de **teléfonos móviles** o de cualquier otro dispositivo con capacidad de almacenamiento de información o posibilidad de comunicación mediante voz o datos.

CASO PRACTICO 1

Varón de 31 años, fumador, que consultó por un cuadro de 3 años de evolución caracterizado por brotes recurrentes de lesiones inflamatorias y dolorosas en axilas y región perianal. El paciente había recibido numerosos ciclos de tratamiento antibiótico oral con respuestas parciales y de corta duración. Además, en varias ocasiones había acudido al Servicio de Urgencias donde le habían drenado las lesiones.
En la exploración dermatológica se apreciaban en ambas axilas y región perianal, nódulos inflamatorios, fístulas/túneles drenantes, así como algunas cicatrices retráctiles (Figura 1).

PREGUNTAS:

1. En relación con el cuadro que presenta el paciente, especifique las dos principales escalas empleadas para determinar la gravedad de la enfermedad.

2. Señale cuáles son los principales factores etiopatogénicos implicados en el desarrollo de la enfermedad

3. La enfermedad que presenta el paciente puede aparecer en asociación con otras entidades, constituyendo síndromes de oclusión folicular o síndromes autoinflamatorios. Señale los principales síndromes y las entidades que los componen:

4. Indique los tratamientos médicos empleados para el manejo de esta enfermedad

Figura 1:

CASO PRÁCTICO 2

Varón de 35 años que acudió a nuestra consulta con una historia de 5 años de evolución caracterizada por areas de alopecia con lesiones inflamatorias activas en los bordes consistentes en eritema, pústulas foliculares, costras y mechones de cabello distribuidos por el cuero cabelludo (Figura 1). En la tricoscopia, se observó eritema difuso, junto con mechones capilares, pústulas foliculares y descamación perifolicular.

La evaluación histopatológica mostró acantosis e hiperqueratosis, úlcera focal con inflamación aguda y crónica, y formación de abscesos en la epidermis. La inflamación se observa alrededor del tallo piloso, con una reacción de células gigantes a cuerpo extraño. El cultivo del absceso mostró crecimiento de *Staphylococcus aureus*. El cultivo micológico resultó negativo.

PREGUNTAS:

1. **Considerando los datos descritos, señale el diagnóstico más probable, y cite las entidades que formarían parte del diagnóstico diferencial.**
2. **Indique los factores epidemiológicos de esta entidad (edad y sexo)**
3. **Indique los tratamientos que emplearía en este caso**

Figura 1:

CASO PRÁCTICO 3

Paciente mujer de 63 años, trabaja al aire libre y realiza muchas actividades en el exterior, sigue tratamiento médico para dislipemia e hipertensión con simvastatina e hidroclorotiazida. Antecedente de tratamientos previos de un carcinoma basocelular y queratosis actínicas en región facial.
Consulta por lesión en espalda con crecimiento progresivo en último año, y que desde hace un mes sangra fácilmente, niega tratamientos previos en esta zona.
En la exploración física se identifican #1. Lesión cutánea dura, firme, sangrante fácilmente, de 1.5cm en región lumbar (imagen clínica y dermatoscópica adjuntas), y #2 Lesión cutánea en región pretibial desapercibida por la paciente.

Preguntas:

1. Orientación diagnóstica y posibles diagnósticos diferenciales de lesión #1. Justifique qué signos le orientan a cada uno de ellos.

2. Orientación diagnóstica y posibles diagnósticos diferenciales de lesión #2. Justifique qué signos le orientan a cada uno de ellos.

3. Abordaje diagnóstico y terapéutico para ambas lesiones: Especifique en caso de necesitar biopsia, de qué tipo, y si precisara alguna prueba adicional diagnóstica en cada tumor.

4. Qué tratamiento precisaría en cada tumor, recomendaciones para la paciente, de seguimiento y medidas preventivas si hiciera falta.

Figura caso 3. Lesión #1. Imagen clínica

Caso 3. Lesión #1 imagen dermatoscópica.

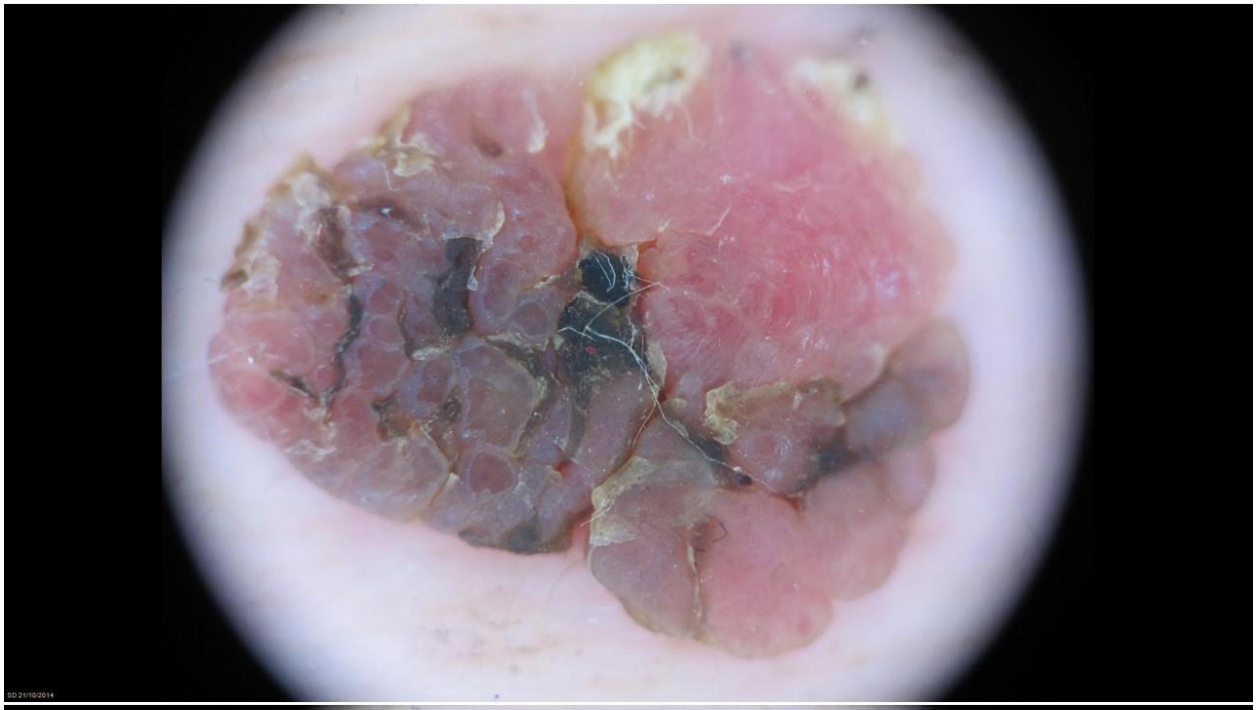

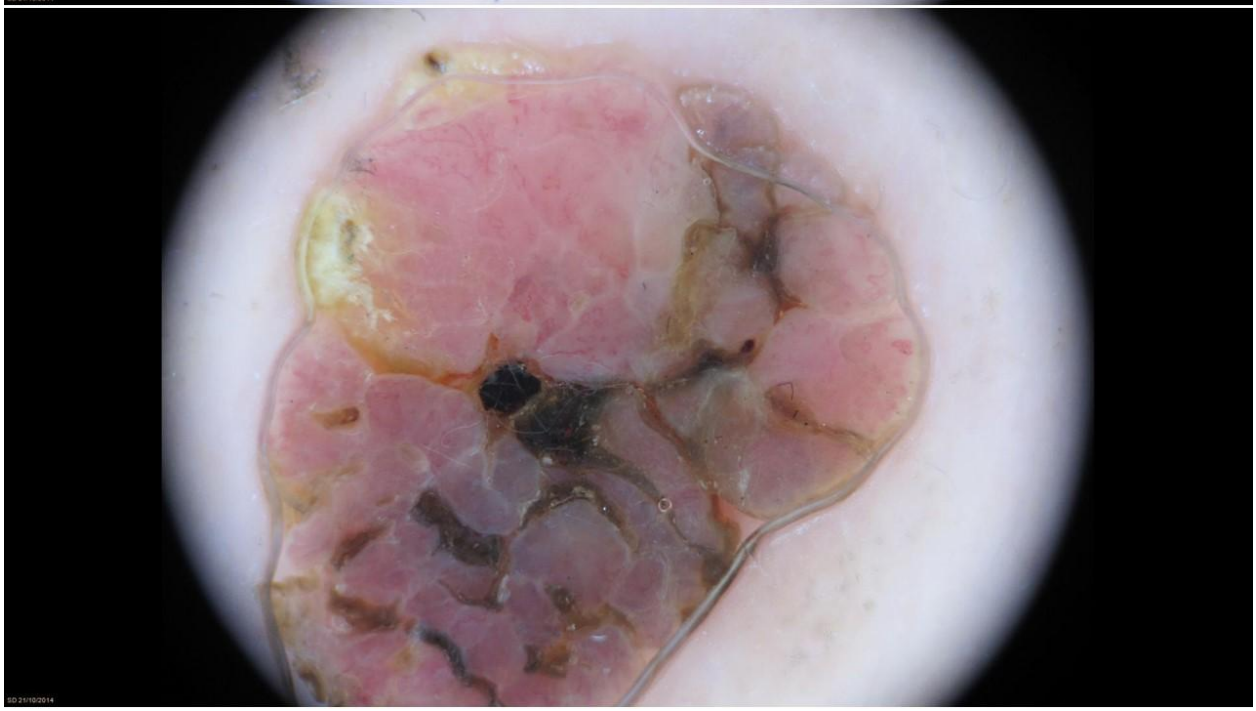

Caso 3. Lesión #2. Imagen clínica

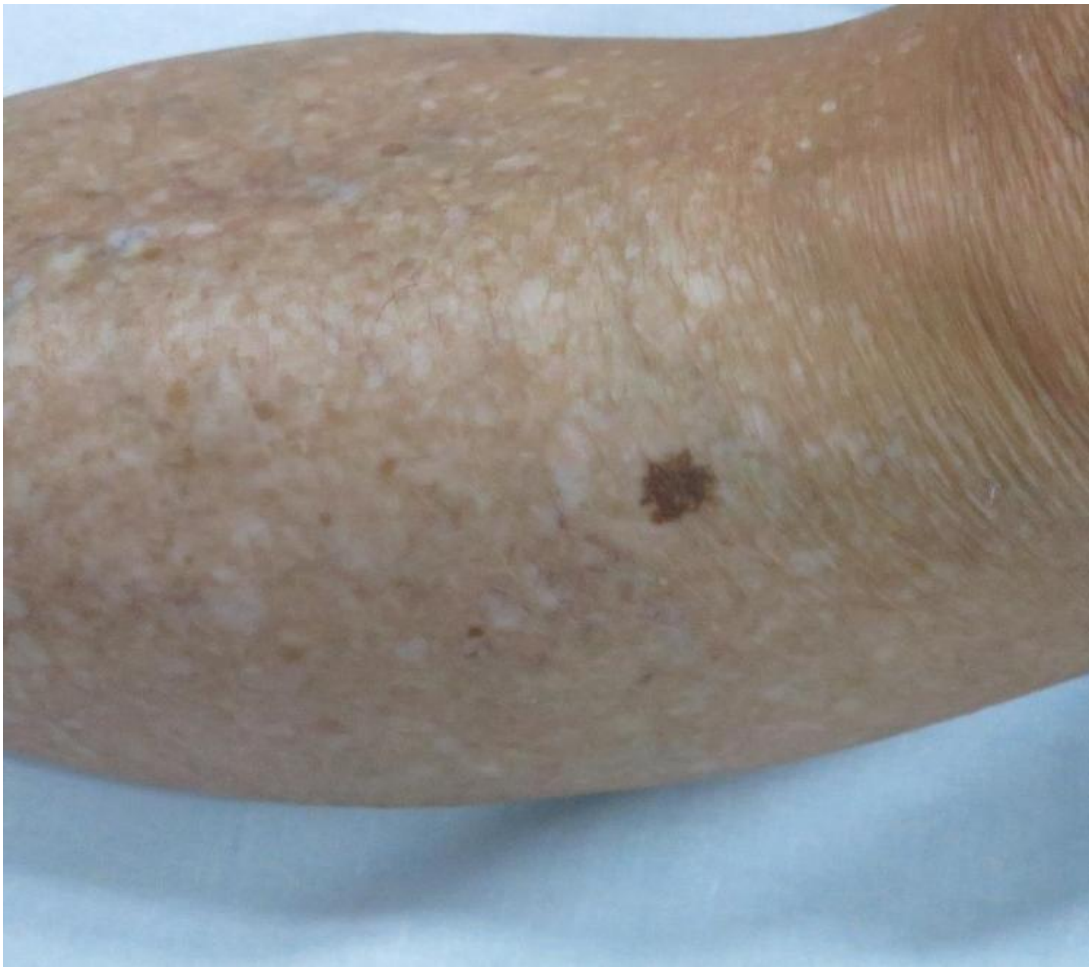
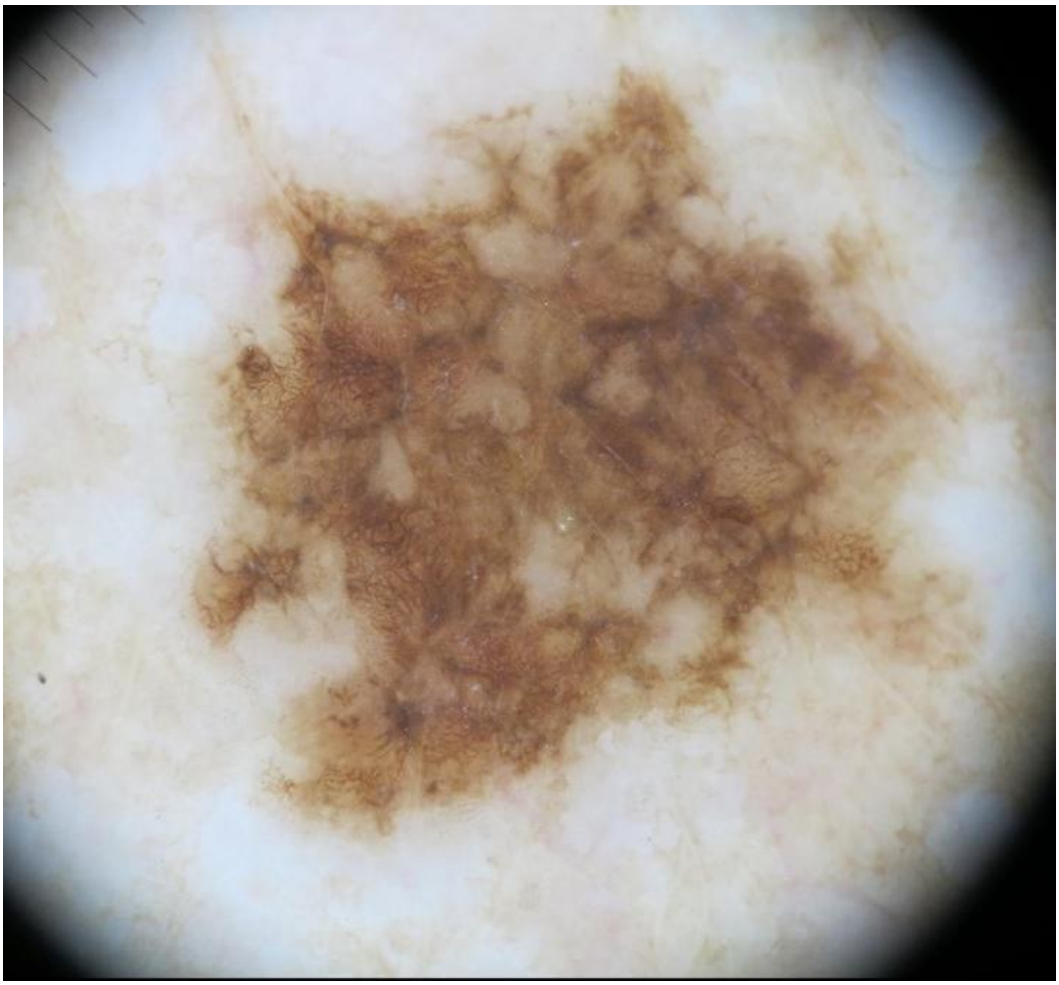
Caso 3. Lesión #2. Imagen dermatoscópica