PRUEBA TEÓRICO-PRÁCTICA PARA EL RECONOCIMIENTO DE EFECTOS PROFESIONALES A TITULOS EXTRACOMUNITARIOS DE ESPECIALISTAS EN CIENCIAS DE LA SALUD.
R.D 459/2010, de 16 de abril

CASOS PRÁCTICOS

CIRUGÍA PLÁSTICA, ESTÉTICA Y REPARADORA

ADVERTENCIA IMPORTANTE

ANTES DE COMENZAR SU EXAMEN, LEA ATENTAMENTE LAS SIGUIENTES

INSTRUCCIONES

1. **MUY IMPORTANTE**: Compruebe que este cuaderno de examen lleva todas sus páginas y no tiene defectos de impresión. Si detecta alguna anomalía, pida otro cuaderno de examen a la Mesa.

2. Recuerde que el tiempo de realización de este ejercicio es de **75 minutos improrrogables. <u>No se concederá tiempo adicional para pasar a limpio las respuestas.</u>**

3. Está **prohibido** el uso de **calculadoras,** de **teléfonos móviles** o de cualquier otro dispositivo con capacidad de almacenamiento de información o posibilidad de comunicación mediante voz o datos.

CASO PRÁCTICO 1

Atiende usted a un paciente de 39 años que ha sufrido una herida de bala. En el momento actual presenta la pérdida de sustancia humeral derecha que se muestra en la imagen.

El paciente no presenta signos clínicos ni analíticos de infección. Se plantea la reconstrucción microquirúrgica del defecto óseo.

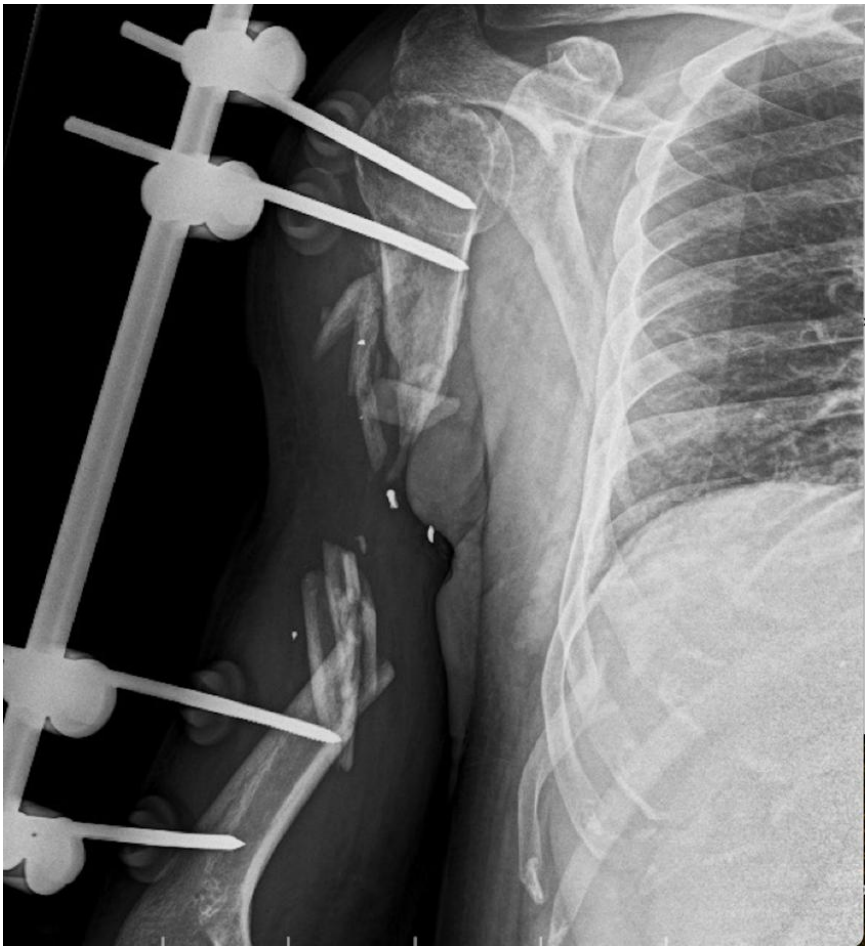

PREGUNTAS:

1.- Señale qué colgajo indicaría para este defecto. Nombre la arteria que lo irriga y de qué vaso se origina dicha arteria.

2.- ¿Qué variante anatómica arterial presente hasta en un 8% de la población contraindicaría la extracción de dicho colgajo?

3.- ¿Qué precaución se debe tomar para mantener la estabilidad articular distal y proximal en la zona donante del colgajo?

CASO PRÁCTICO 2

Paciente varón de 48 años con historia de melanoma en muslo derecho, tratado hace 3 años mediante escisión amplia y linfadenectomía inguinal completa, seguido de radioterapia adyuvante, sin recurrencia tumoral. Desde hace 18 meses presenta aumento progresivo del volumen del miembro inferior derecho, con sensación de tensión, pesadez, disestesias y episodios de celulitis de repetición. Usa prenda compresiva de forma irregular por incomodidad y calor.

Se realiza linfografía con verde de indocianina, que evidencia patrón en cielo estrellado en el tercio distal de la pierna.

Ante la gravedad del cuadro clínico, se plantea manejo quirúrgico en centro de referencia.

PREGUNTAS:

1. **Describe los cuatro patrones observables mediante una linfografía con verde de indocianina.**

2. **¿Qué cirugía no indicaría en este paciente? Razone su respuesta.**

3. **En caso de plantearnos realizar un colgajo de ganglios supraclaviculares, ¿Qué arteria irriga este colgajo?**

CASO PRÁCTICO 3

Varón de 7 semanas acude a consulta porque “Tiene la cabeza muy extraña desde el nacimiento, los ojos saltones, y no cierra la boca para alimentarse”. Cómo antecedentes tienen controles prenatales: adecuados. Ecografía de 28 semanas: “macrocefalia y anomalía facial”. Peso al nacer: 2.8 kg. Apgar: 6/7. Historia familiar: Padre con antecedentes de braquidactilia y cirugía facial correctiva en la infancia. Genética molecular: Mutación FGFR2 confirmada.

EXAMEN FÍSICO:

Cráneo y cara:
Macrocráneo con deformidad trilobulada ("cráneo en trébol" o cloverleaf skull).
Hipertelorismo severo, exoftalmos marcados, lagoftalmos, queratitis de exposición. Hipoplasia severa del tercio medio facial. Nariz en pico, filtrum aplanado. Fisura palatina submucosa. Mandíbula: micrognatia, retrognatia.

Extremidades:
Braquidactilia severa, anquilosis de dedos, sindactilia cutánea y ósea, en manos y pies. Uñas atróficas.

Neurológico:
Irritabilidad extrema, hipertensión intracraneal (sospechada por abombamiento fontanelar y vómitos explosivos). Reflejos primitivos alterados.

Otros:
Episodios de apnea durante la alimentación.
Lagrimeo constante, secreción purulenta ocular.

ESTUDIOS COMPLEMENTARIOS:

- TAC cráneo 3D: Cierre prematuro de múltiples suturas (coronal, lambdoidea, esfeno-occipital). Hipoplasia maxilar severa. Orbita con volumen reducido. Evidente aumento de presión intracraneal.
- RMN cerebral: Hidrocefalia obstructiva, compresión parcial del tronco encefálico.
- Hipoacusia mixta.
- Rx manos/pies: Fusión de falanges, ausencia de articulaciones metacarpofalángicas en varios dígitos.
- Genética: Mutación patogénica confirmada en FGFR2.

PREGUNTAS:

1. ¿Cuál es el diagnóstico más probable?

2. ¿Cómo se realizaría el manejo integral de este paciente?

3. ¿Cuáles son los desafíos éticos en este tipo de síndromes malformativos severos con múltiples cirugías y calidad de vida limitada?