SECRETARÍA DE ESTADO DE
DE SANIDAD

DIRECCIÓN GENERAL
DE ORDENACIÓN PROFESIONAL

SUBDIRECCIÓN GENERAL
DE FORMACIÓN Y ORDENACIÓN
PROFESIONAL

PRUEBA TEÓRICO-PRÁCTICA PARA EL RECONOCIMIENTO DE EFECTOS PROFESIONALES A TITULOS EXTRACOMUNITARIOS DE ESPECIALISTAS EN CIENCIAS DE LA SALUD.
R.D 459/2010, de 16 de abril

CASOS PRÁCTICOS

CIRUGÍA PEDIÁTRICA

ADVERTENCIA IMPORTANTE

ANTES DE COMENZAR SU EXAMEN, LEA ATENTAMENTE LAS SIGUIENTES

INSTRUCCIONES

1. **MUY IMPORTANTE**: Compruebe que este cuaderno de examen lleva todas sus páginas y no tiene defectos de impresión. Si detecta alguna anomalía, pida otro cuaderno de examen a la Mesa.

2. Recuerde que el tiempo de realización de este ejercicio es de **75 minutos improrrogables. <u>No se concederá tiempo adicional para pasar a limpio las respuestas.</u>**

3. Está **prohibido** el uso de **calculadoras,** de **teléfonos móviles** o de cualquier otro dispositivo con capacidad de almacenamiento de información o posibilidad de comunicación mediante voz o datos.

CASO PRÁCTICO 1

Varón recién nacido de 40 + 3 semanas de edad gestacional, embarazo controlado, que al nacimiento presenta en la exploración un periné plano, un escroto bífido y una foseta anal. Realiza meconiuria a las 8 horas de vida. Se muestra exploración en la Figura 1.

Figura 1

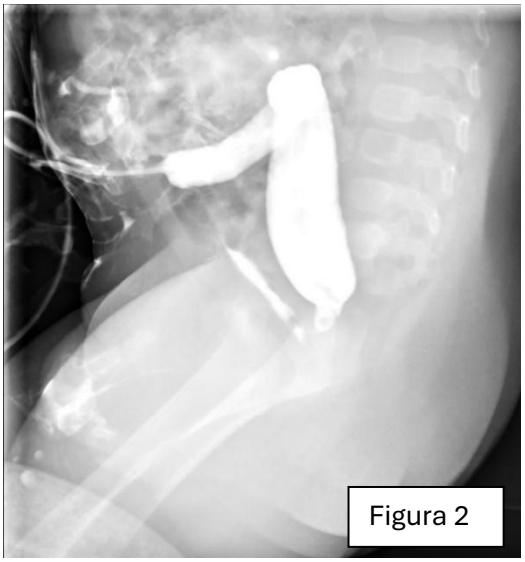
Figura 2

1.- Con respecto a las pruebas de imagen al nacimiento, indique cuales se deben realizar de forma recomendada:

2.- ¿Cuál cree que es la actitud quirúrgica en el momento inicial con este paciente?, si puede justifíquela.

3.- En la Figura 2 se muestra una imagen de un colostograma realizado más tarde a este paciente. Como clasificaría entonces su malformación. Defínala.

4.- A la hora de plantear el tratamiento quirúrgico definitivo, puede explicar brevemente cual es el abordaje más adecuado. Si cree que existen varias opciones, indique cuales son

CASO PRÁCTICO 2

Paciente de 3 años de edad remitida al Hospital desde su centro de salud por presentar como único hallazgo una masa abdominal derecha, palpable y no dolorosa a la palpación. En la analítica de orina presenta una mínima hematuria. Tras realizarle una ecografía en la que se visualiza una lesión a nivel renal derecha se realiza una tomografía computarizada que muestra la siguiente imagen:

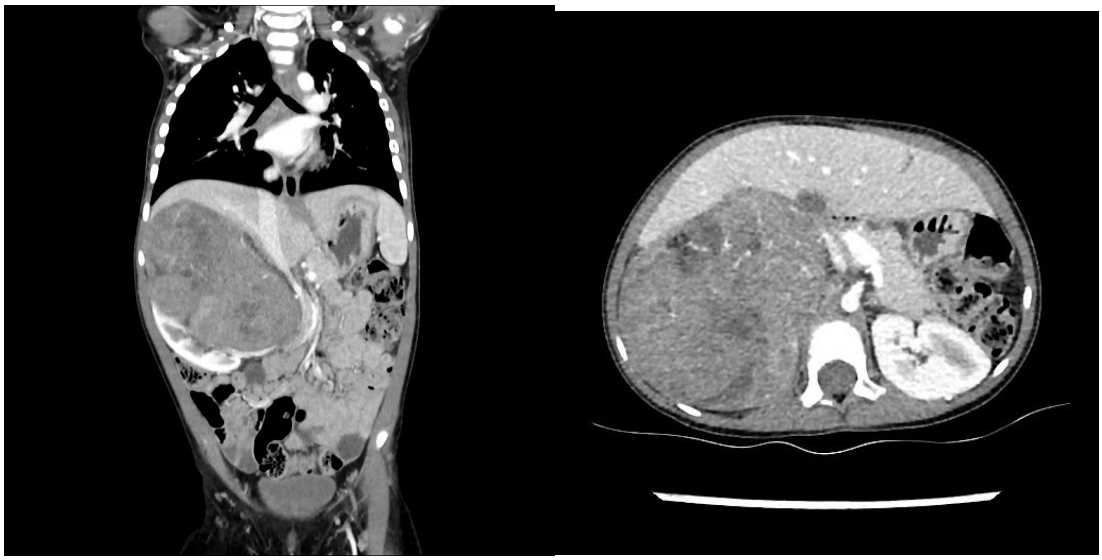

1.- Ante estos hallazgos, y dado el contexto clinico de la paciente cuál es el diagnóstico más probable, e indique el diagnóstico diferencial:

2.- Indique al menos 2 de los síndromes que pueden aparecer asociados a este tipo de tumores.

3.- Imagine que en el momento de la intervención quirúrgica de este tumor, se rompe. Tras extirparlo completamente y coger algunas adenopatías del hilio renal, éstas resultan ser positivas para células tumorales. Indique en que estadio se encuentra el tumor SEGÚN LOS CRITERIOS DE LA SIOP (utilizados en la mayoría de los centros españoles) y justifiquelo.

CASO PRÁCTICO 3

Un niño de 14 años, sin antecedentes de interés, estaba practicando parkour con unos amigos cuando sufrió una caída desde aproximadamente 2 metros de altura, golpeándose con el borde de un banco de hormigón en la zona lumbar derecha. Desde el momento del impacto refirió dolor localizado en el costado derecho, sin otros síntomas. Al encontrarse estable y sin más lesiones evidentes, decidió marcharse a casa. Aproximadamente dos horas después del traumatismo, al orinar, notó la presencia de sangre en la orina. Se asustó mucho y avisó a sus padres, quienes llamaron a emergencias. La ambulancia lo trasladó al servicio de urgencias de nuestro hospital.

1. ¿Cuál es la prioridad INICIAL en el manejo de este paciente?

2.- El paciente está consciente, orientado y colaborador. Glasgow 15. Constantes vitales: frecuencia cardiaca 110 lpm, tensión arterial 105/65 mmHg, relleno capilar < 2 s, frecuencia respiratoria 22 rpm, saturación 98% aire ambiente, sin estridor ni signos de dificultad respiratoria. No presenta lesiones externas salvo equímosis en fosa lumbar derecha. A la exploración destaca dolor selectivo a la palpación en flanco y fosa lumbar derecha con puño-percusión renal derecha positiva, sin signos de irritación peritoneal. Ante estos hallazgos, ¿cuál sería la prueba de imagen de elección?

3.- Describa los hallazgos en la prueba de imagen (Figura 1) realizada al paciente y clasifique la lesión observada según la escala de la American Association for the Surgery of Trauma (AAST).

4.- Ante los hallazgos descritos, ¿qué tratamiento indicaría?

5.- Al 4º día de ingreso, el paciente refiere incremento brusco de la intensidad del dolor lumbar derecho. Se evidencia hematuria y taquicardia. Ante la sospecha de sangrado, se realiza angiografía urgente, con los hallazgos que se muestran en la Figura 2. ¿Cuál sería el tratamiento más adecuado en este caso?