MINISTERIO
DE SANIDAD

SECRETARÍA DE ESTADO DE
DE SANIDAD

DIRECCIÓN GENERAL
DE ORDENACIÓN PROFESIONAL

SUBDIRECCIÓN GENERAL
DE FORMACIÓN Y ORDENACIÓN
PROFESIONAL

PRUEBA TEÓRICO-PRÁCTICA PARA EL RECONOCIMIENTO DE EFECTOS PROFESIONALES A TITULOS EXTRACOMUNITARIOS DE ESPECIALISTAS EN CIENCIAS DE LA SALUD.
R.D 459/2010, de 16 de abril

CASOS PRÁCTICOS

CIRUGÍA CARDIOVASCULAR

ADVERTENCIA IMPORTANTE

ANTES DE COMENZAR SU EXAMEN, LEA ATENTAMENTE LAS SIGUIENTES

INSTRUCCIONES

1. **MUY IMPORTANTE**: Compruebe que este cuaderno de examen lleva todas sus páginas y no tiene defectos de impresión. Si detecta alguna anomalía, pida otro cuaderno de examen a la Mesa.

2. Recuerde que el tiempo de realización de este ejercicio es de **75 minutos improrrogables. <u>No se concederá tiempo adicional para pasar a limpio las respuestas.</u>**

3. Está **prohibido** el uso de **calculadoras,** de **teléfonos móviles** o de cualquier otro dispositivo con capacidad de almacenamiento de información o posibilidad de comunicación mediante voz o datos.

CASO PRÁCTICO 1

Le presentan a usted de manera urgente, el caso de un paciente varón de 77 años, con antecedentes de HTA en tratamiento con enalapril (20mg/día), que consultó por dolor torácico opresivo en reposo, irradiado a cuello y espalda, de 4h de evolución. Sudoración profusa y mareo. Antecedentes personales: HTA en tratamiento, EPOC Gold 2, Insuficiencia Renal Crónica grado 2. Exfumador hace 10 años. No alergias conocidas.

Exploración Física: Ligero sobrepeso. TA de 180/140mmHg . FC de 100 latidos por minuto, con pulsos periféricos conservados. Auscultación pulmonar normal.
Electrocardiograma: Normal, FC de 100 latidos por minuto, Ritmo sinusal sin extrasítoles.
Analítica: Normal , hemograma y bioquímica sanguínea, incluida CPK.
RX: Sin datos de interés no derrames no masas no signos de insuficiencia cardíaca. EPOC conocido.
Cuando usted le ve, el paciente está estable, no refiere dolor.

En el caso que nos ocupa el resultado de una de las pruebas diagnósticas complementarias solicitadas se ve en la siguiente imagen:

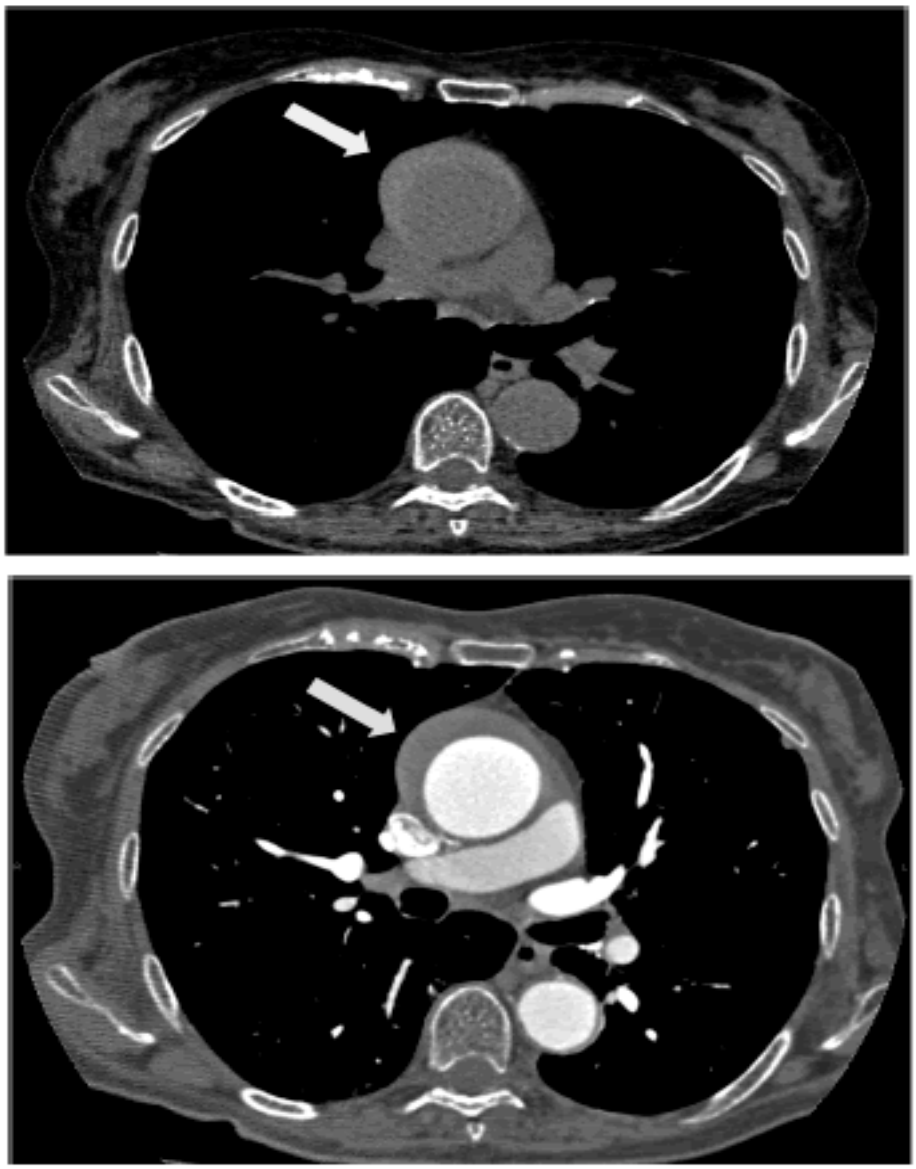

Preguntas

1. **¿Cuál es el diagnóstico más probable?**

2. **Si el paciente está estable, ¿Cuál sería su actitud en este momento con este paciente en concreto?**

3. **Modificaría usted su actitud terapéutica con este paciente si en el seguimiento durante el ingreso el dolor aumenta y/o la TA no se controlase adecuadamente:**

4. **En el caso de que usted decidiera realizar una intervención quirúrgica a este paciente, lo más aconsejable sería:**

CASO PRÁCTICO 2

Varón de 43 años remitido a la consulta de patología de aorta por familiar (padre) afecto de valvulopatía aortica bicúspide. El paciente es deportista, activo y refiere estar asintomático. Tiene dos hijos varones.

En la exploración física llama la atención: TA 160/55. Pulso amplio en martillo. Signo de Musset (+) AC: soplo diastólico aspirativo largo. AP normal.

ECG: RS a 60lpm con datos de hipertrofia ventricular.

Se realiza una Rx de tórax con cardiomegalia y aumento del hilio vascular.

Ecocardiografia transtoracica: Válvula aortica bicúspide fenotipo IR (L+R) con insuficiencia aortica excéntrica con VC: 8mm. THP:120msg y flujo holodiastólico invertido en la aorta descendente. VI (DTS indexado: 28mm/m2) FVI 55%. FVD conservada. PSAP estimada 25mmhg.

Aorta ascendente: anillo 27mm. Senos 47mm. UST 48mm ascendente 50 mm. No se visualiza bien cayado aórtico.

Preguntas

1. Indique que más pruebas de imagen solicitaría y el fin de las mismas.

2. Con la información aportada, ¿de que tipo de insuficiencia aortica se trata según la clasificación de El Khouri?

3. ¿Cuáles son las alternativas terapéuticas en este paciente? Explique cuál es la más óptima desde su punto de vista y las razones para ello.

4.-Tras la intervención, ¿cuál sería el manejo durante el seguimiento?

CASO PRÁCTICO 3

Varón de 62 años con antecedentes de insuficiencia mitral grave sintomática (disnea NYHA III) y fibrilación auricular (FA) persistente de 8 meses de evolución. Ecocardiograma muestra insuficiencia mitral grave por rotura de cuerdas del festón P2, fracción de eyección del 55%, diámetro telediastólico del ventrículo izquierdo de 65 mm y aurícula izquierda dilatada (50 mm). No presenta comorbilidades relevantes.

Pregunta

1. Explique la indicación del manejo quirúrgico.

2. En caso de una indicación quirúrgica, ¿cuál sería el procedimiento quirúrgico de elección?

3. Explique la indicación y el modo de tratamiento concomitante de la arritmia cardiaca.

4. Razone el régimen de anticoagulación tras la intervención.